Université Mouloud Mammeri de Tizi-Ouzou **AU : 2019/2020**
Faculté de Médecine
Module d'Histologie (2ème année Médecine)

ORGANE DE L'AUDITION

I- Généralités

L'oreille est l'organe de l'audition et de l'équilibration (équilibre). Elle recueille, transmet mécaniquement et traduit en influx nerveux les vibrations sonores et les accélérations. C'est un organe sensoriel impliqué d'une part, dans la perception du son (vibrations sonores) grâce à la cochlée assurant l'audition et, d'autre part, dans le maintien et le contrôle de l'équilibre par ses formations vestibulaires (sens de l'orientation).
A chacune de ces fonctions, correspond une branche du nerf auditif (VIII ème paire de nerfs crâniens):
- le nerf cochléaire pour l'organe auditif,
- le nerf vestibulaire pour l'organe de l'équilibration.

L'oreille dont la majeure partie est dans le rocher (os temporal), à l'exception de l'oreille externe, partiellement constituée d'un "squelette" cartilagineux, comporte 3 parties anatomiquement et fonctionnellement distinctes:

1- L'oreille externe qui comporte le pavillon et le conduit auditif jusqu'à la face externe du tympan.
Les vibrations sonores sont captées par le pavillon et dirigées par le conduit auditif externe vers le tympan.

2- L'oreille moyenne qui correspond à la caisse du tympan, liée anatomiquement aux voies respiratoires et digestives; c'est une cavité remplie d'air. Elle renferme les 3 osselets : le marteau, l'enclume et l'étrier. Elle assure l'amplification des vibrations sonores.

3- L'oreille interne qui est en rapport avec l'oreille moyenne par 2 orifices fermés par une fine membrane: la fenêtre ovale (au niveau de la rampe vestibulaire) et la fenêtre ronde (au niveau de la rampe tympanique).
A son niveau, les vibrations sont captées par des récepteurs sensoriels et acheminées vers les centres cérébraux.
L'oreille interne héberge les récepteurs sensoriels de l'audition et de l'équilibration répartis dans le labyrinthe membraneux contenu dans le labyrinthe osseux creusé dans le rocher (os temporal).
Le labyrinthe membraneux est subdivisé en 2 parties distinctes:
- la cochlée ou limaçon, liée à l'audition,
- le vestibule lié à l'équilibration.

L'organe de l'audition "organe phonorécepteur" est un organe des sens secondaire.

II- Structure histologique

A- La cochlée

La cochlée comporte un squelette: "le limaçon osseux" et des formations cellulaires et conjonctives: "le limaçon membraneux".
La cochlée est un tube spiralé décrivant 2 tours et demi de spire autour d'un axe osseux, central, conique (la columelle) dont la cavité est creusée par un canal spiral: "le canal cochléaire" où loge "l'organe de l'audition ou organe de Corti".
Sur une coupe transversale, la cochlée comporte 3 parties superposées:
- la rampe vestibulaire, située au-dessus du canal cochléaire,
- le canal cochléaire, sur la base duquel est situé l'organe de Corti,
- la rampe tympanique, située au-dessous du canal cochléaire; elle est formée de 2 portions, l'une interne: "la bandelette sillonnée", l'autre externe: "la membrane basilaire".

NB: La rampe vestibulaire et la rampe tympanique sont remplies de périlymphe, alors que le canal cochléaire est rempli d'endolymphe.

N.KHENDEK

B- Le canal cochléaire

Le canal cochléaire, de section triangulaire, comprend 3 parois:

1- une paroi interne, du côté de la rampe tympanique qui comprend 2 portions:

- une portion externe: la bandelette sillonnée,
- une portion interne: la membrane basilaire.

2- une paroi externe conjonctive, vascularisée, doublée d'un épithélium, c'est " la strie vasculaire" à la base de laquelle s'insère la membrane basilaire. La strie vasculaire est le site de sécrétion de l'endolymphe.

3- une paroi supérieure (la membrane de Reissner ou membrane vestibulaire), située du côté de la rampe vestibulaire; elle s'étend du ligament spiral à la bandelette sillonnée.

C- L'organe de Corti:

C'est la zone sensorielle auditive (dispositif sensoriel auditif).

Examiné en MO, l'organe de Corti comprend 3 constituants:

- un épithélium sensoriel formé de cellules auditives et de cellules de soutien,
- une membrane basilaire supportant cet épithélium,
- une membrane recouvrante, dite: "membrana Tectoria".

1- Structure en MO de l'épithélium de Corti

Examiné en MO, l'épithélium de Corti présente à décrire 4 éléments de structure qui sont:

1- Le tunnel de Corti limité par des cellules ou piliers de Corti disposés en 2 rangs, l'un interne et l'autre externe; ces cellules reposent par leurs pieds sur la membrane basilaire.

2- Les cellules ciliées ou cellules auditives représentées par des cellules auditives internes et des cellules auditives externes.

3- Les cellules de soutien qui se répartissent de part et d'autre du tunnel en:

- cellules de Deitters internes et externes en forme de chaise (siège) supportant les cellules auditives,
- cellules de Claudius internes et externes,
- cellules de Henssen externes.

4- Les fibres nerveuses qui gagnent l'épithélium de Corti.

2- Les cellules auditives

Les cellules auditives ou "celles sensorielles accessoires" sont des cellules allongées ou en forme de dés à coudre avec un noyau basal. Elles présentent un pôle apical comportant une cuticule portant "des stéréocils auditifs", rigides et immobiles, atteignant la membrana tectoria (tectoriale).

Examinées en ME, les cellules auditives présentent des éléments structuraux impliqués dans le processus de déclenchement et de transmission de l'incitation; il s'agit:

- des stéréocils correspondant à des microvillosités, non vibratiles en contact avec la membrana tectoria.

La stimulation des stéréocils est le point de départ de l'incitation.

- un système de tubules et de lamelles, à disposition périphérique et supra-nucléaire; ce système tubulo-lamellaire intervient dans la transmission de la stimulation cellulaire,
- des différenciations synaptiques en forme de bâtonnets ou de citernes au niveau de la zone de jonction neurosensorielle (synapses entre cellules et terminaisons nerveuses) situées généralement au niveau du pôle basal de la cellule; ces organites sont impliqués dans la transmission de l'excitation cellulaire.

Les cellules auditives sont innervées par un double système de fibres:

- les fibres afférentes agranulaires correspondant aux dendrites des neurones bipolaires du ganglion de Corti,
- les fibres efférentes granulaires d'origine bulbaire (appartenant au faisceau olivo-cochléaire afférent croisé).

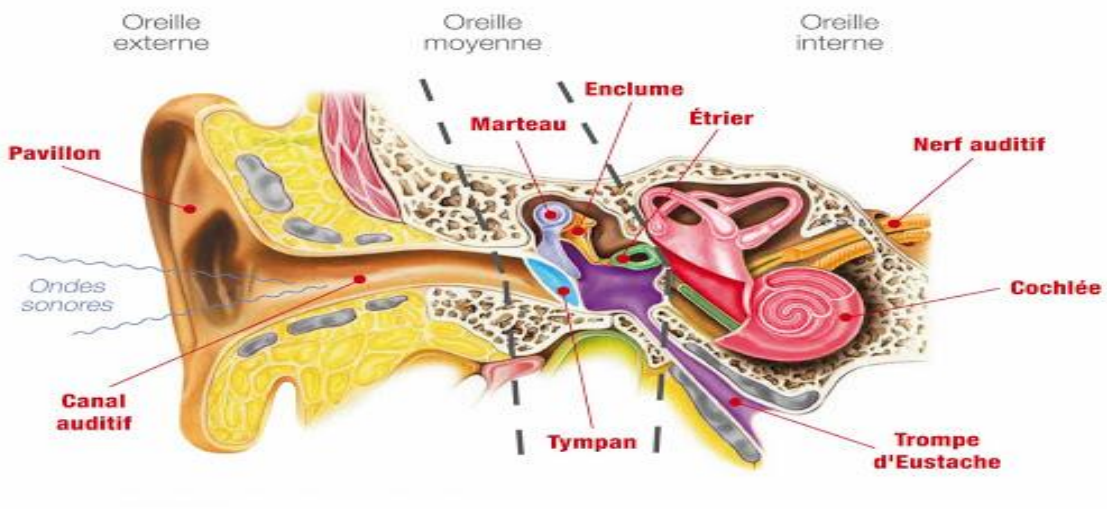
Oreille externe
Oreille moyenne
Oreille interne
Enclume
Marteau
Étrier
Pavillon
Nerf auditif
Ondes sonores
Cochlée
Canal auditif
Tympan
Trompe d'Eustache

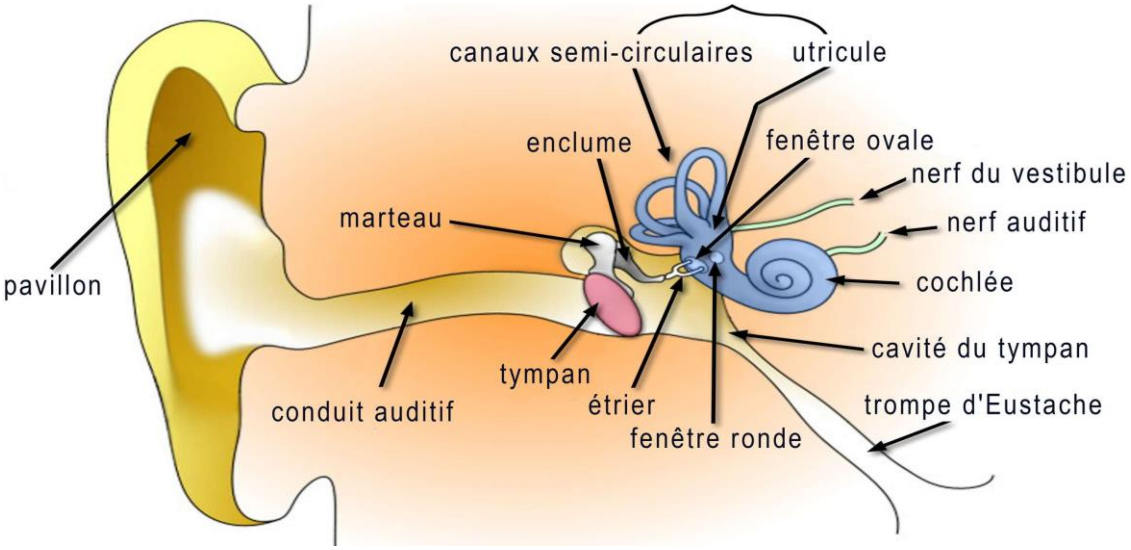
canaux semi-circulaires
utricule
enclume
fenêtre ovale
nerf du vestibule
marteau
nerf auditif
pavillon
cochlée
cavité du tympan
tympan
étrier
trompe d'Eustache
conduit auditif
fenêtre ronde

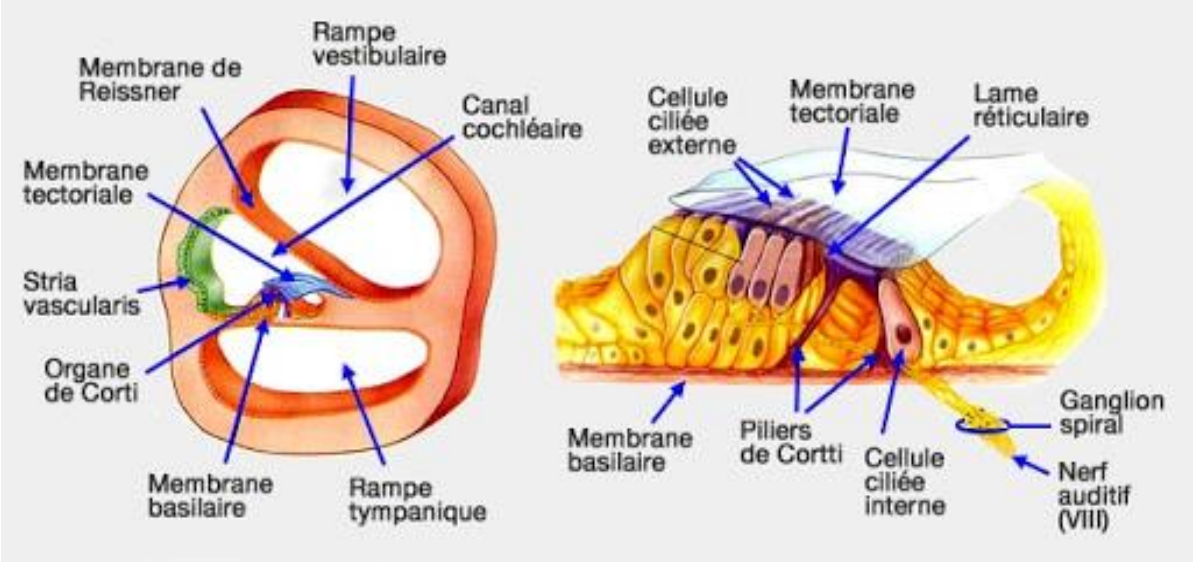
Rampe vestibulaire
Membrane de Reissner
Canal cochléaire
Membrane tectoriale
Stria vascularis
Organe de Corti
Membrane basilaire
Rampe tympanique
Cellule ciliée externe
Membrane tectoriale
Lame réticulaire
Ganglion spiral
Membrane basilaire
Piliers de Cortti
Cellule ciliée interne
Nerf auditif (VIII)

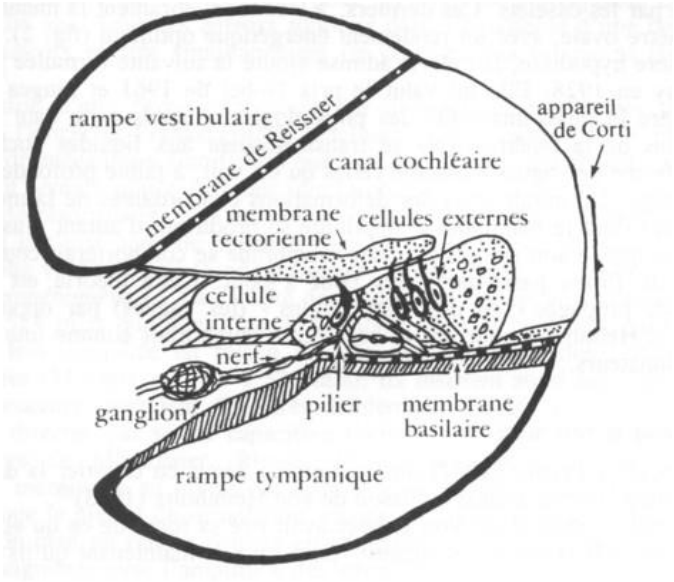
rampe vestibulaire
membrane de Reissner
appareil de Corti
canal cochléaire
membrane tectorienne
cellules externes
cellule interne
nerf
ganglion
pilier
membrane basilaire
rampe tympanique

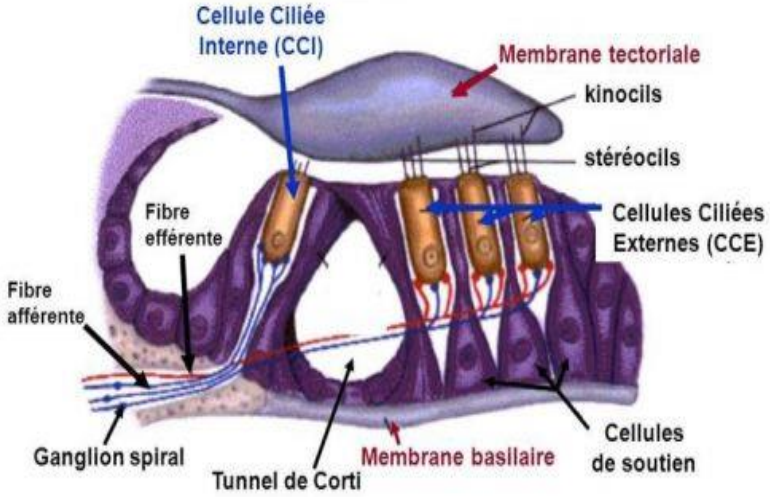
Cellule Ciliée Interne (CCI)
Membrane tectoriale
kinocils
stéréocils
Fibre efférente
Cellules Ciliées Externes (CCE)
Fibre afférente
Ganglion spiral
Tunnel de Corti
Membrane basilaire
Cellules de soutien

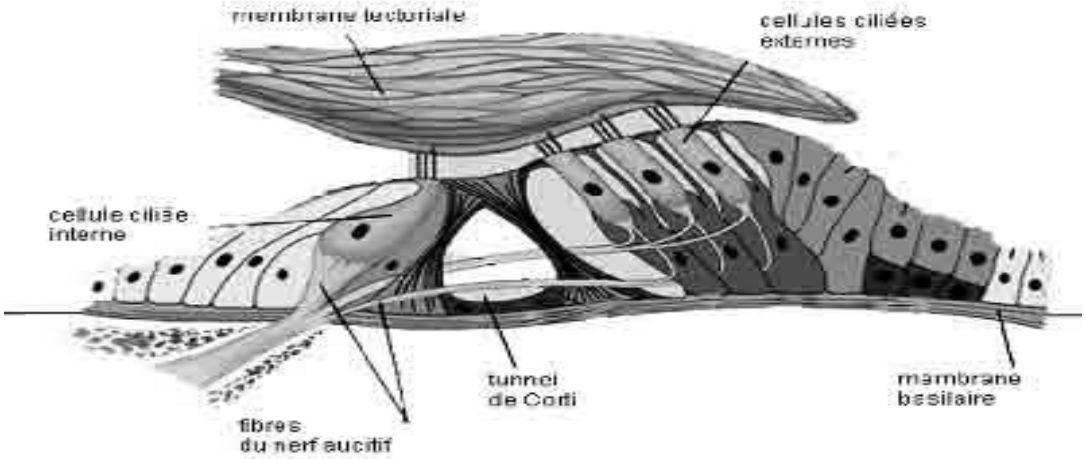
membrane tectoriale
cellules ciliées externes
cellule ciliée interne
tunnel de Corti
membrane basilaire
fibres du nerf auditif

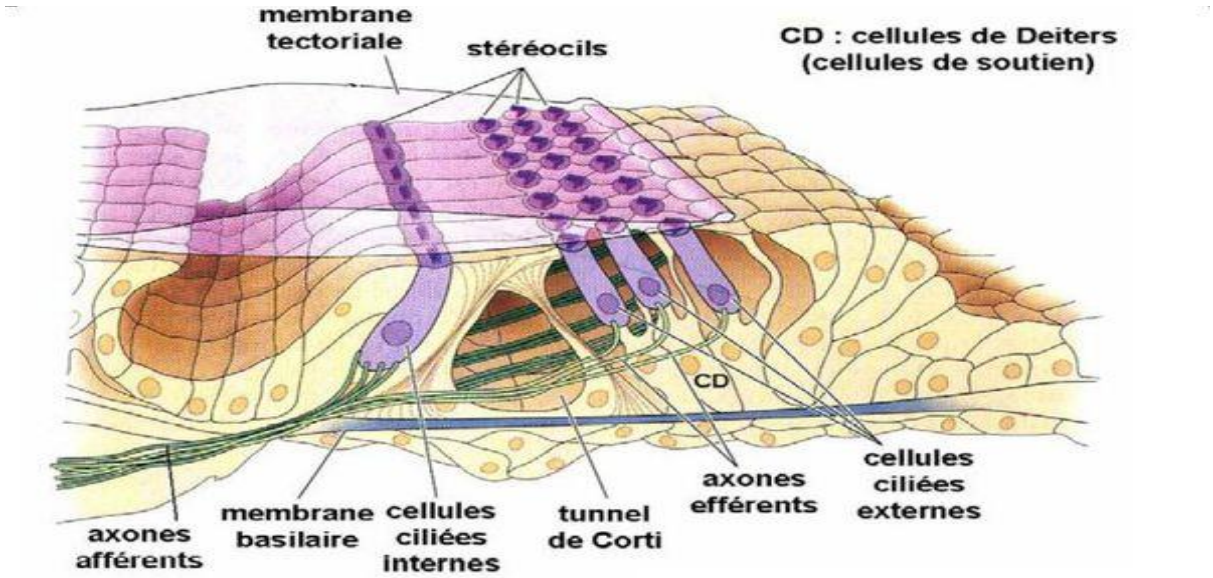
membrane tectoriale
stéréocils
CD : cellules de Deiters (cellules de soutien)
CD
axones afférents
membrane basilaire
cellules ciliées internes
tunnel de Corti
axones efférents
cellules ciliées externes